

LENTERA

Jurnal Ilmiah Kesehatan dan Keperawatan

1. Gambaran Histopatologi Hepar Tikus Putih Strain Wistar Setelah Pemberian Ekstrak Etanol Umbi Iles-Iles (*Amorphophallus Variabilis* Bl.) Berbagai Dosis. (Arfatul Makiyah)
2. Pengaruh *Self-Efficacy Enhancing Intervention Program* (SEEIP) Terhadap Efikasi Diri Pada Pasien Diabetes Melitus Tipe 2 Di RS PMI Bogor Tahun 2018. (Tegar Maulana Wardiyan, Busjra M. Noor, Fitriani Rayasari)
3. Pengadaan Obat Sesuai Fornas Dan *E-Catalogue* Terkait Penerapan JKN Melalui BPJS Dengan Pendekatan *Balanced Scorecard* (Hana Haryani)
4. Hubungan Dukungan Keluarga Orangtua Dengan Kepatuhan Orangtua Anak Penderita Thalasemia Usia 2-5 Tahun Untuk Menjalani Transfusi Darah Di RS Bhayangkara Setukpa Lemdikpol Kota Sukabumi (Utami Novianti Rima, Syarifah Siska)
5. Pengaruh Teknik Kombinasi Relaksaksi Otot Progresif Dan Terapi Musik Terhadap Tekanan Darah Pada Lansia Dengan Hipertensi Di Sasana Tresna Werdha (STW) Ria Pembangunan Cibubur (Riza, Waluyo A, Azzam R)
6. Hubungan Dukungan Keluarga Dengan Kualitas Hidup Lansia Di RW10 Kelurahan Cisarua Wilayah Kerja Puskesmas Sukabumi Kota Sukabumi. (Ady Waluya, Deris Muhamad)
7. Penerapan Terapi Bermain Mewarnai Gambar Untuk Menurunkan Tingkat Kecemasan Hospitalisasi Anak Usia Pra Sekolah (3-6 Tahun). (Study kasus pada an "S" dan "A" di RSUD. R. Syamsudin, SH Kota Sukabumi) (Asmarawanti, Siska Lustyawati)
8. Perbandingan Pengaruh *Range Of Motion (ROM) Upper Extremity* Dengan *Constraint Induced Movement Therapy (CIMT)* Terhadap Kekuatan Menggenggam Pada Pasien Post Strok Di RSI Assyifa Kota Sukabumi. (Egi Mulyadi, Anwar Wardy W, Yani Sofiani)
9. Pengaruh Teknik Relaksasi Nafas Dalam Terhadap Intensitas Nyeri Pada Pasien Post Operatif *Appendectomy* di Ruang Nyi Ageng Serang RSUD Sekarwangi. (Mayasyanti Dewi Amir, Poppi Nuraeni)
10. Hubungan Pengetahuan Ibu *Postpartum Sectio Caesarea* Tentang Mobilisasi Dini Dengan Pelaksanaan Mobilisasi Dini Pada Pasien Post Operasi *Sectio Caesarea* Di Ruang Raden Dewi Sartika RSUD Sekarwangi Kabupaten Sukabumi. (Nunung Liawati, Sarah Sela)

**Program Studi D-III Keperawatan
Universitas Muhammadiyah Sukabumi**



LENTERA

Jurnal Ilmiah Kesehatan dan Keperawatan

Pelindung :

Rektor Universitas Muhammadiyah Sukabumi

Penasehat :

Ketua LPPM UMMI

Penanggung Jawab :

Ketua Program Studi D-III Keperawatan

Pemimpin Redaksi :

Hendri Hadiyanto, M.Kep.

Wakil Pemimpin Redaksi :

Arfatul Makiyah, M.Kes.

Mitra Bestari :

Irawan Danismaya, M.Kep.

Erna Safarinah, M.Kep.

Dr. Reni Mulyani, M.Si.

Dewan Redaksi :

Hadi Abdullah, S.Kep., MMRS

Sekretariat :

Prodi D-III Keperawatan Universitas Muhammadiyah Sukabumi

Alamat Redaksi :

Jl. R.Syamsudin SH. No 50 Kota Sukabumi 43113

Telp : (0266) 218345, Fax : (0265) 218342

Email : hadiyantohendri@yahoo.co.id

Layout:

Aris Juliansyah

Sirkulasi dan Distribusi :

Tiara Oktaviani

Desain Sampul :

Hendri Hadiyanto, M.Kep

DAFTAR ISI

Kata Pengantar - Daftar Isi – Petunjuk Penulisan Naskah –	Halaman
1	<p>GAMBARAN HISTOPATOLOGI HEPAR TIKUS PUTIH STRAIN WISTAR SETELAH PEMBERIAN EKSTRAK ETANOL UMBI ILES-ILES (<i>AMORPHOPHALLUS VARIABILIS</i>BL.) BERBAGAI DOSIS..... 1</p> <p>Arfatul Makiyah</p>
2	<p>PENGARUH <i>SELF-EFFICACY ENHANCING INTERVENTION PROGRAM</i> (SEEIP) TERHADAP EFIKASI DIRI PADA PASIEN DIABETES MELITUS TIPE 2 DI RS PMI BOGOR TAHUN 2018..... 7</p> <p>Tegar Maulana Wardiyana, Busjra M. Noor, Fitriana Rayasari</p>
3	<p>PENGADAAN OBAT SESUAI FORNAS DAN E-CATALOGUE TERKAIT PENERAPAN JKN MELALUI BPJS DENGAN PENDEKATAN BALANCED SCORECARD 25</p> <p>Hana Haryani</p>
4	<p>HUBUNGAN DUKUNGAN KELUARGA ORANGTUA DENGAN KEPATUHAN ORANGTUA ANAK PENDERITA THALASEMIA USIA 2-5 TAHUN UNTUK MENJALANI TRANSFUSI DARAH DI RS BHAYANGKARA SETUKPA LEMDIKPOL KOTA SUKABUMI 51</p> <p>Utami Novianti Rima, Syarifika Siska</p>
5	<p>PENGARUH TEKNIK KOMBINASI RELAKSASI OTOT PROGRESIF DAN TERAPI MUSIK TERHADAP TEKANAN DARAH PADA LANSIA DENGAN HIPERTENSI DI SASANA TRESNA WERDHA (STW) RIA PEMBANGUNAN CIBUBUR..... 63</p> <p>Riza, Waluyo A, Azzam R</p>
6	<p>HUBUNGAN DUKUNGAN KELUARGA DENGAN KUALITAS HIDUP LANSIA DI RW 10 KELURAHAN CISARUA WILAYAH KERJA PUSKESMAS SUKABUMI KOTA SUKABUMI 71</p> <p>Ady Waluya, Deris Muhamad</p>
7	<p>PENERAPAN TERAPI BERMAIN MEWARNAI GAMBAR UNTUK MENURUNKAN TINGKAT KECEMASAN HOSPITALISASI ANAK USIA PRA SEKOLAH (3-6 TAHUN) (Study kasus pada an “S” dan “A” di RSUD. R. Syamsudin, SH Kota Sukabumi) 83</p> <p>Asmarawanti, Siska Lustyawati</p>

- 8 PERBANDINGAN PENGARUH *RANGE OF MOTION (ROM) UPPER EXTREMITY* DENGAN *CONSTRAINT INDUCED MOVEMENT THERAPY (CIMT)* TERHADAP KEKUATAN MENGGENGAM PADA PASIEN POST STROK DI RSI ASSYIFA KOTA SUKABUMI..... 93
Egi Mulyadi, Anwar Wardy W, Yani Sofiani
- 9 PENGARUH TEKNIK RELAKSASI NAFAS DALAM TERHADAP INTENSITAS NYERI PADA PASIEN POST OPERATIF *APPENDICTOMY* DI RUANG NYI AGENG SERANG RSUD SEKARWANGI..... 107
Mayasyanti Dewi Amir, Poppi Nuraeni
- 10 HUBUNGAN PENGETAHUAN IBU *POSTPARTUM SECTIO CAESAREA* TENTANG MOBILISASI DINI DENGAN PELAKSANAAN MOBILISASI DINI PADA PASIEN POST OPERASI *SECTIO CAESAREA* DI RUANG RADEN DEWI SARTIKA RSUD SEKARWANGI KABUPATEN SUKABUMI 117
Nunung Liawati, Sarah Sela Novani

GAMBARAN HISTOPATOLOGI HEPAR TIKUS PUTIH STRAIN WISTAR SETELAH PEMBERIAN EKSTRAK ETANOL UMBI ILES-ILES (*AMORPHOPHALLUS VARIABILIS* BL.) BERBAGAI DOSIS

Arfatul Makiyah¹

¹Universitas Muhammadiyah Sukabumi
Jl. R. Syamsudin, S.H, No. 50, Kota Sukabumi
arfa.makiyah.spd.mkes@gmail.com

ABSTRAK

Penelitian bertujuan untuk mengetahui histopatologi hepar tikus putih (*Rattus norvegicus*) setelah pemberian ekstrak etanol umbi iles-iles secara oral. Penelitian menggunakan tikus putih strain wistar, umur 2 bulan, berat badan rerata 200 - 300 gram. Sebanyak 24 ekor tikus dibagi dalam 4 kelompok, dengan perlakuan kontrol: KK sebagai kelompok kontrol diberi aquadest 1 ml/kg BB, sedangkan kelompok perlakuan (KP): KP1 diberi larutan ekstrak etanol umbi iles-iles dosis 220 mg/kg BB; KP2 diberi larutan ekstrak etanol umbi iles-iles dosis 110 mg/kg BB; KP3 diberi larutan ekstrak etanol umbi iles-iles dosis 55 mg/kg BB. Pemberian larutan ekstrak etanol umbi iles-iles dilakukan per oral, sekali setiap hari selama 7 hari. Pada hari ke-8, seluruh tikus dinekropsi dan organ hepar diambil untuk selanjutnya dibuat preparat histologi dengan metode blok parafin dan pewarnaan Hematoksin Eosin (HE). Pengamatan preparat dilakukan dalam 5 lapang pandang mikroskopik meliputi adanya kongesti, peradangan, hemoragi dan nekrosis. Data hasil pemeriksaan dianalisis dengan uji statistik non parametrik Kruskal Wallis. Hasil penelitian menunjukkan adanya perbedaan lesi kongesti dan peradangan antara kontrol dengan perlakuan 1, 2 dan 3. Tidak ada perbedaan lesi yang signifikan antara perlakuan 1, 2 dan 3. Kesimpulannya adalah ada peran ekstrak etanol umbi iles-iles sebagai barrier pada mukosa lambung dan usus.

Kata Kunci: Ekstrak Etanol Umbi Iles-iles, Histopatologi, Hepar

A. PENDAHULUAN

Tanaman umbi iles-iles merupakan salah satu tanaman yang digunakan sebagai obat alami. Umbi iles-iles berkhasiat sebagai obat bisul, luka iris dan luka karena gigitan binatang berbisa. Mengingat pemanfaatannya yang cukup luas spektrumnya terutama pada penyakit infeksi, sangat mungkin efek yang ditimbulkan adalah efek positif sebagai imunostimulator. Untuk menguji hal itu, penelitian dilakukan untuk melihat pengaruhnya terhadap peningkatan aktivitas dan kapasitas makrofag. Umbi iles-iles memiliki kandungan kimia yaitu : air, glukomanan, saponin, flavonoid, pati, protein, lemak, serat kasar dan kalsium oksalat. Sedangkan daun iles-iles memiliki kandungan kimia yaitu tanin. Kandungan kimia alami yang terdapat pada umbi iles-iles yang diduga memiliki aktivitas antiinflamasi dan memacu aktifitas makrofag sehingga meningkatkan

sistem kekebalan tubuh adalah flavonoid dan saponin (Nurfaridah, 2005).

Beberapa penelitian mengenai khasiat iles-iles selain sebagai obat bisul, luka iris dan luka karena gigitan binatang berbisa telah dilakukan, antara lain : iles-iles diyakini mampu menormalkan kadar kolesterol, mencegah tekanan darah tinggi, dan menormalkan kadar gula darah. Penelitian serupa dilakukan juga terhadap ekstrak umbi iles-iles yang digunakan dalam medium pertumbuhan mikroba pengganti agar. Hasil penelitian lain juga menunjukkan bahwa ekstrak umbi iles-iles sebagai alternatif diversifikasi makanan diet bagi penderita Diabetes Mellitus, didasarkan pada hasil penelitian Ir. Didah Nur Faridah, MSc, staf pengajar Fakultas Teknologi Pertanian IPB yang menunjukkan bahwa umbi iles-iles (*Amorphophallus*) memiliki nilai Indeks Glukomanan-nya (IG) cukup rendah yaitu

sebesar 42 sehingga, Iles-iles termasuk bahan pangan yang memiliki nilai IG rendah (kurang dari 55), (Muchtaridi, 2001).

Organ yang berperan sebagai detoksifikasi adalah hepar. Hepar merupakan kelenjar terbesar dalam tubuh yang mempunyai banyak fungsi termasuk memetabolisme obat (Sherlock, 2004). Hepar juga memiliki keterbatasan fungsi detoksifikasi sebagai efek overdosis zat toksik. Biasanya proses detoksifikasi dan beberapa komponen obat memproduksi komponen dengan toksisitas yang lebih tinggi dan sering bermanifestasi pada tempat sintesis komponen tersebut.

Sejauh mana pemberian ekstrak etanol umbi iles-iles pada berbagai dosis dapat memproteksi lambung dari kejadian ulkus serta hepar dari kemungkinan efek ekstrak etanol umbi iles-iles yang diberikan setelahnya. Menjawab hal tersebut, maka perlu dilakukan penelitian.

B. METODOLOGI PELAKSANAAN

Sampel yang digunakan adalah 24 ekor tikus putih jantan galur Wistar (*Rattus Norvegicus*), umur 2 bulan dengan berat badan ± 200 gram. Bahan utama untuk perlakuan adalah ekstrak etanol umbi iles-iles. Bahan lain yang digunakan adalah kapas, alkohol, larutan Netral Buffer Formalin 10 % untuk fiksasi, bahan pembuatan preparat histopatologi seperti alkohol, xylol, paraffin, gliserin, dan pewarnaan hematoksin eosin (HE). Kandang tikus berupa bak plastik tertutup kawat dan diberi alas serbuk gergaji serta dilengkapi dengan tempat makan dan minum, spoit, ember, alat bedah, tempat jaringan, *tissue processor*, mikroskop cahaya, mikrotom, *waterbath*, gelas obyek, dan gelas penutup.

1. Sampel dan Kelompok Perlakuan

Sampel dibagi menjadi 4 kelompok, sehingga masing-masing kelompok berjumlah 6 ekor tikus. Perlakuan pada masing-masing kelompok adalah sebagai berikut: KK sebagai kelompok kontrol diberi aquadest 1 ml/200gram BB, sedangkan kelompok perlakuan (KP): KP1 diberi larutan ekstrak

etanol umbi iles-iles dosis 220 mg/200 gram BB; KP2 diberi ekstrak etanol umbi iles-iles dosis 110 mg/200 gram BB; KP3 diberi larutan ekstrak etanol umbi iles-iles dosis 55 mg/200 gram BB. Pemberian larutan madu dilakukan per oral, sekali setiap hari selama 7 hari. Pada hari ke-8 semua tikus percobaan dieuthanasia dan dinekropsi. Hepar diambil dan diperiksa untuk selanjutnya diproses dalam pembuatan preparat histopatologis.

2. Proses Pembuatan Preparat Histopatologis

Organ hepar dioambil dan dipotong menjadi ukuran 1x1x1 cm kemudian difiksasi dalam NBF 10% selama 24 jam. setelah *distreaming*, kemudian dimasukkan dalam *tissue cassette* masing-masing sesuai kelompok perlakuan. *Tissue cassette* dimasukkan dalam *tissue processor* untuk tahap dehidrasi, *clearing*, *embedding*. Sedangkan tahap bloking dilakukan dengan paraffin blok, selanjutnya *cutting* dengan mikrotom dalam ketebalan 5-6 μ . Selanjutnya preparat diwarnai dengan pewarnaan hematoksin eosin (HE). Setelah dikeringkan dan ditutup dengan cover glas, preparat siap diperiksa di bawah mikroskop.

3. Variabel yang Diperiksa

Pemeriksaan preparat histopatologi hepar masing-masing dilakukan 5 lapang pandang mikroskopik dengan pembesaran 400x. Perubahan histopatologi yang diamati berupa kongesti, infiltrasi sel radang, hemoragi, dan nekrosis. Variabel perubahan histopatologi hepar yang diamati kemudian diskoring sebagai berikut: 0 = tidak ada lesi; 1= lesi fokal (setempat); 2= lesi merata (difusa). Lesi yang dimaksud masing-masing berupa kongesti, peradangan, hemorhagi dan nekrosis.

4. Analisis Data

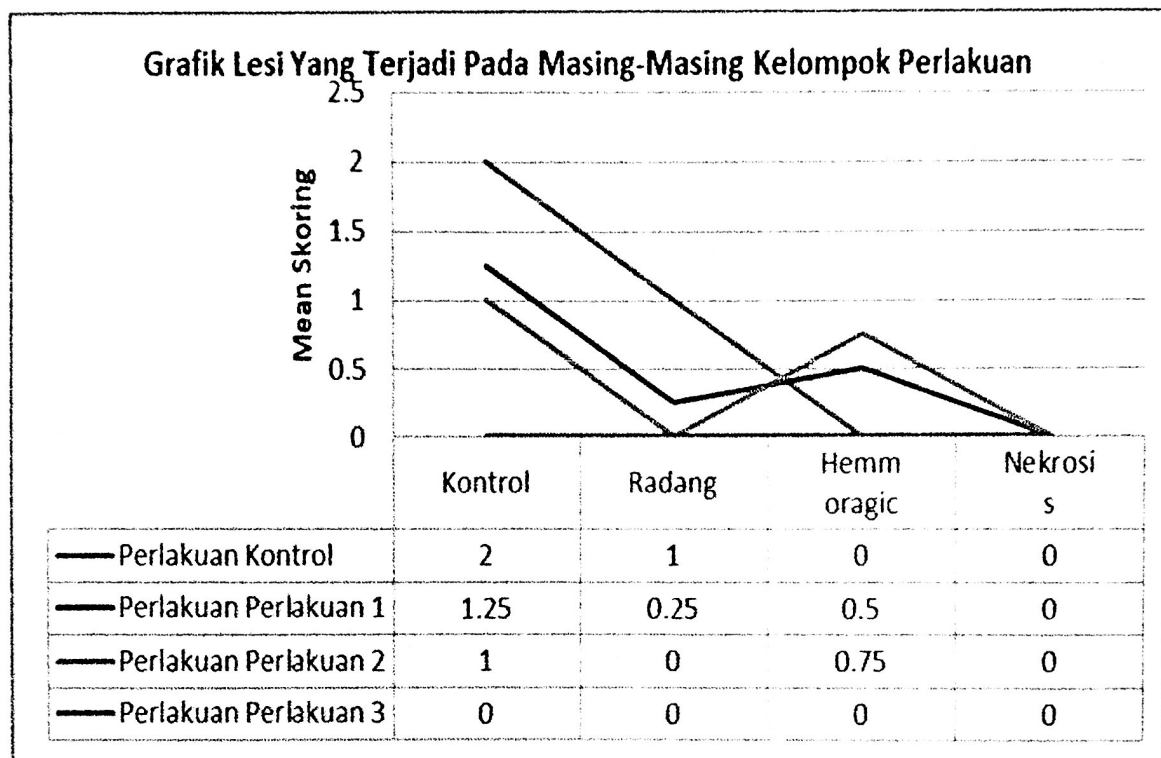
Data hasil penelitian dianalisis secara statistik non parametric Kruskal Wallis dan dilanjutkan dengan uji Mann-Whitney jika ada perbedaan. Semua analisis menggunakan

program SPSS (*Stastical Product and Service Solution*) 16.0 for Windows.

C. HASIL DAN PEMBAHASAN

Dari hasil pemeriksaan preparat histopatologis terlihat bahwa kelompok kontrol (KK) histopatologi yang tidak normal, yaitu adanya infiltrasi sel yang berada di sekitar vena sentralis, sedangkan histopatologi pada

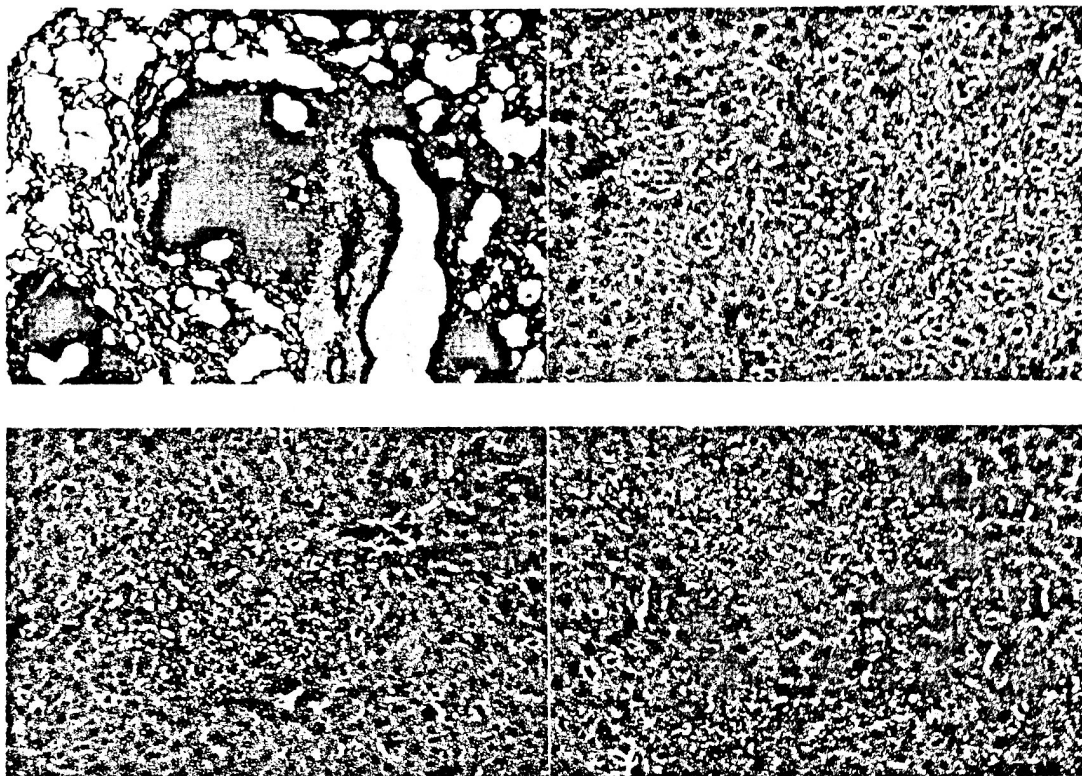
kelompok perlakuan KP1, KP2 dan KP3 yaitu masing-masing pemberian ekstrak etanol umbi iles-iles sebanyak 220 mg/kgBB, 110 mg/kgBB dan 55 mg/kgBB tidak terdapat perubahan histopatologi pada hepar. Secara umum tidak ada perubahan berupa kongesti, peradangan, hemorhagi dan nekrosis yang bermakna. Hasil pemeriksaan secara umum digambarkan dalam Gambar 1.



Gambar 1 Lesi yang terjadi pada masing-masing kelompok perlakuan.

Tampak kelompok kontrol sangat dominan mengalami kongesti dan peradangan. Secara umum lesi kongesti sangat dominan terjadi pada semua tikus percobaan.

Hasil pengamatan untuk masing-masing kelompok kontrol, kelompok perlakuan 1, kelompok perlakuan 2, dan kelompok perlakuan 3, disajikan pada Gambar 2.



Gambar 2. Gambaran Histologi Hepar (HE, 400x). V= vena sentralis

Gambaran histologisnya secara umum tampak normal, kecuali pada kelompok kontrol ada peradangan di sekitar vena sentralis.

Dari gambar di atas dapat dilihat bahwa kelompok kontrol mengalami kongesti sedang, sementara perlakuan 1, 2 dan 3 mengalami kongesti ringan. Untuk lesi peradangan pada kelompok kontrol mengalami peradangan ringan yang sama dengan kelompok perlakuan 2. Sedangkan pada kelompok perlakuan 1 dan 2, tidak ada lesi peradangan. Lesi hemoragik pada kelompok kontrol dan kelompok perlakuan 3 tidak ada. Lesi hemoragik ringan terjadi pada kelompok perlakuan 1 dan 2. Lesi nekrosis pada kelompok kontrol, perlakuan 1, perlakuan 2 dan perlakuan 3, tidak dijumpai.

Hasil analisis statistik dengan uji Kruskal-Wallis diperoleh nilai P untuk kongesti adalah 0,001 (signifikan). Nilai ini $p < 0,05$ berarti terdapat perbedaan yang signifikan pada rata-rata peradangan antara kelompok kontrol dengan kelompok perlakuan. Hasil uji Mann-Whitney ($\alpha = 0,05$) terdapat perbedaan yang

bermakna antara kelompok kontrol dengan kelompok perlakuan 1, 2 dan 3. Sedangkan antar perlakuan 1, 2 dan 3 tidak ada perbedaan bermakna.

Sesuai hasil pemeriksaan histopatologi dan analisis statistik diperoleh gambaran bahwa kelompok kontrol memiliki kerusakan sel hepar paling nyata dibandingkan kelompok perlakuan. Lesi histopatologi hepar terlihat bervariasi, walaupun secara umum tampak normal pada perlakuan 1, 2, dan 3. Hal tersebut terjadi karena efek ekstrak etanol umbi iles-iles bersifat hepatoprotektor terhadap hepar dimana ekstrak etanol umbi iles-iles memiliki kandungan antioksidan seperti vitamin E dan beta karoten yang berperan sebagai pertahanan utama melawan radikal bebas dan peroksidasi lipid dalam jaringan (Maslachah *et al.*, 2001). Aktivitas hepatoprotektif dari ekstrak etanol umbi iles-iles ditentukan dengan meningkatnya nilai transaminase serum, ALP dan bilirubin total. Sehingga efek dari zat uji pada enzim

antioksidan hepar juga dapat dianalisis dengan melihat perubahan nilai glutathione yang berkurang, glutathion peroksidase, katalase dan dismutase superoksida. Evaluasi histopatologi dari hepar juga dapat menggambarkan bahwa madu mengurangi kejadian lesi hepar yang disebabkan oleh aspirin (Mahesh, *et al.*, 2009).

D. KESIMPULAN

Dari hasil penelitian dapat disimpulkan bahwa ekstrak etanol umbi iles-iles dapat mengurangi kerusakan sel-sel hepar tikus putih, dengan dosis ekstrak etanol umbi iles-iles 220 mg, 110 mg, dan 55 mg./200g BB tikus. Pemberian ekstrak etanol umbi iles-iles dapat mengurangi lesi kongesti, peradangan dan hemorhagi. Tidak ada perbedaan yang signifikan terhadap peran madu dengan dosis 220, 110 dan 55 mg/200 g BB tikus berdasarkan pemeriksaan histopatologi baik dari aspek kongesti, peradangan, hemorhagi dan nekrosis.

E. DAFTAR PUSTAKA

1. Katzung and Trevor. 1994. *Pharmakology: A Riview Alih Bahasa Staf Pengajar Laboratorium Farmakologi, Fakultas Kedokteran Universitas Sriwijaya*. Cetakan I. Penerbit Buku Kedokteran. Hal 224-225.
2. KoesteT MC. 1993 An overview of the physiology and pharmacology of aspirin and non steroidal anti-inflammatory drugs [online]. 1993 [cited 2007 June 10]. Available from: URL :<http://www.pubmedcentral.nih.gov.htm>.
3. Maslachah, L., Sukmanadi, M., Farida, S., Sofaria, R.M. dan Rahmi, S. 2001. Pengaruh Pemberian Kombinasi Vitamin E dan β Karoten Terhadap Sifat Hepatotoksik Parasetamol Melalui Interaksi Biotransformasi. *Jurnal Kedokteran Yarsi*.(9): 95-100.
4. Pradhan SN, MeickelRP, Dutta SN. 1993. *Pharmacology in Medicine: Principles and Practice*. USA: SP Press International Inc.
5. Purbasari, B. 2010. Makalah Kerusakan dan Inflamasi hepar akibat induksi obat-obatan
<http://www.scribd.com/doc/50120389/Mak>

alah-Drug-Induced-Liver-Injury-
Bethasiwi-P-06 10710019 tanggal akses 22
februari 2012.

6. Sherlock S. *Penyakit hati dan saluran empedu*, cetakan kedua. Jakarta: PT Arkans, 2004.